

PRÁCTICA VOLUNTARIA DEL RIÑÓN

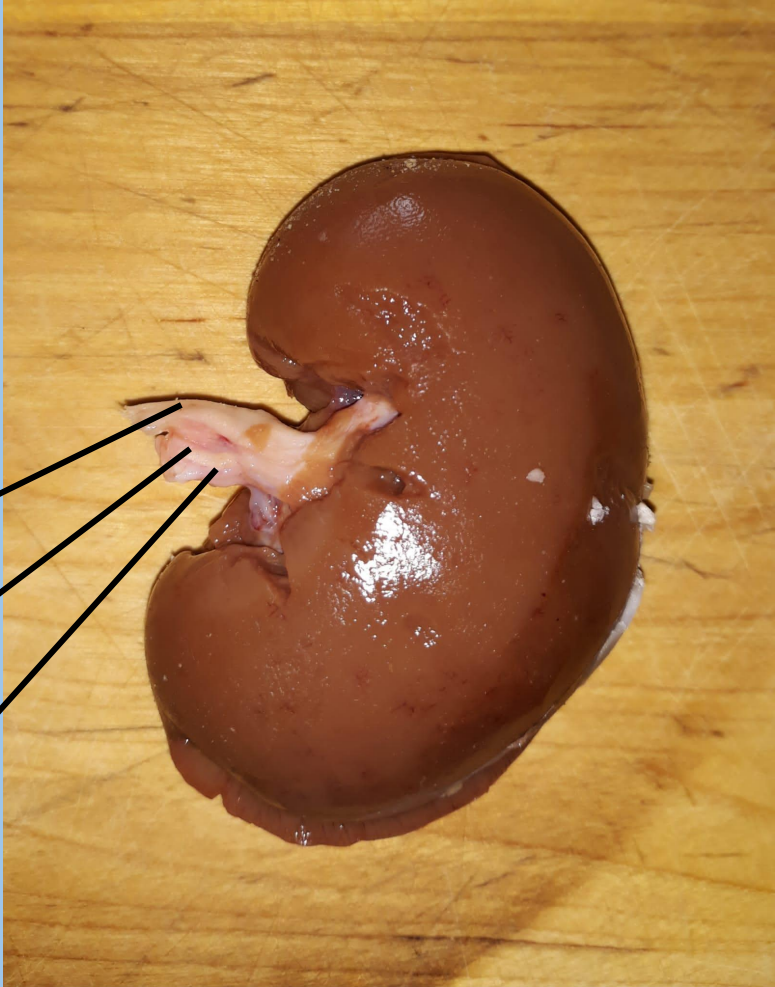
CARLOS PÉREZ NAVAL

El objetivo de esta práctica es observar las partes de un riñón animal, en este caso de cordero. Los riñones forman parte del aparato excretor y del sistema urinario.

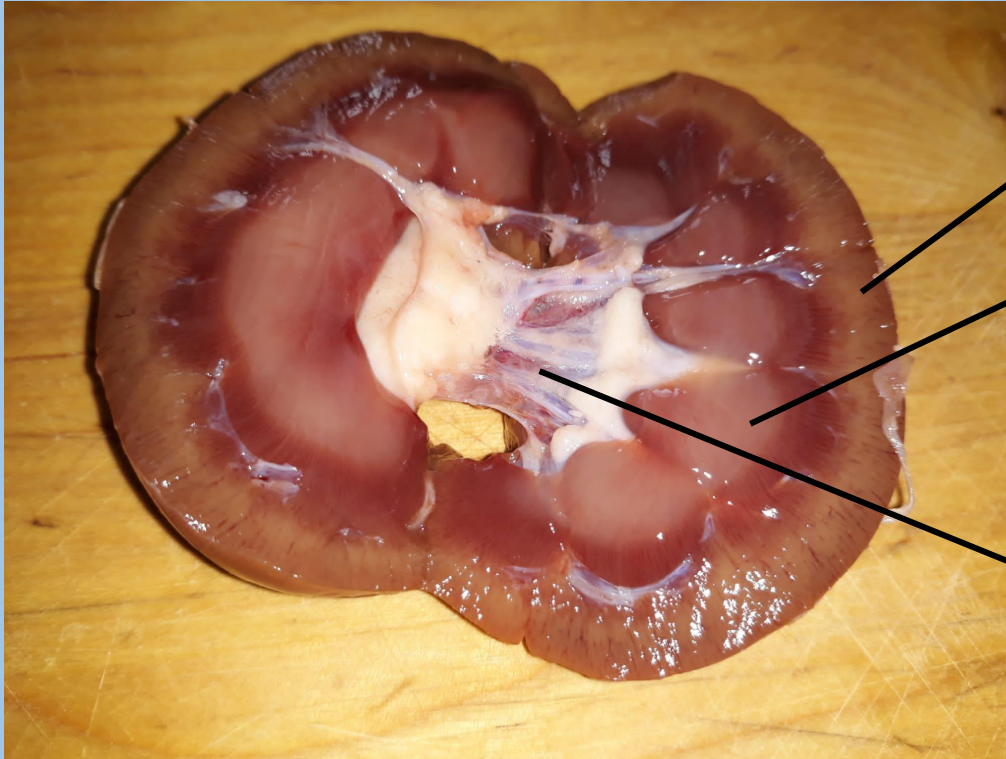


Riñón sin abrir. Se aprecian la arteria renal (de mayor tamaño) y la vena renal (de menor tamaño). También se ve con claridad el uréter, un tubo de mayor tamaño que la arteria renal cuya función es recoger la orina.

Uréter
Vena renal
Arteria renal



Riñón abierto. Se distinguen con claridad tres partes: la corteza, la médula o masa central y la pelvis renal.



Corteza: es la parte más exterior.

Médula o masa central.

Pelvis renal: tiene forma de embudo y es el inicio del uréter.